УДК 616.711-018.3-002:616.33-002.2:616.333-008.6]-085-035.1
DOI 10.24144/1998-6475.2025.70.76-81

ДИФЕРЕНЦІЙОВАНИЙ ПІДХІД ДО ЛІКУВАННЯ ПРИ НПЗП-ІНДУКОВАНОМУ ХРОНІЧНОМУ ГАСТРИТІ ТА ГАСТРОЕЗОФАГЕАЛЬНІЙ РЕФЛЮКСНІЙ ХВОРОБІ У ХВОРИХ НА ОСТЕОХОНДРОЗ ХРЕБТА

Філіп С. С. *(ORCID: https://orcid.org/0000-0002-6549-3892),*
Кочмарь В. М. *(ORCID: https://orcid.org/0000-0002-0902-1743)*
ДВНЗ «Ужгородський національний університет», медичний факультет, кафедра загальної хірургії, м. Ужгород

Резюме. *Вступ.* Пошук терапевтичних засобів, що ефективно зменшують негативні наслідки тривалого прийому нестероїдних протизапальних препаратів (НПЗП), є актуальним і не до кінця вивченим питанням клінічної медицини.

Мета дослідження. Оцінити ефективність комплексного лікування при НПЗП-індукованому хронічному гастриті (ХГ) та гастроезофагеальній рефлюксній хворобі (ГЕРХ) у хворих на остеохондроз поперекового відділу хребта (ОХ ПВХ).

Матеріали та методи. Обстежено 78 хворих з ОХ ПВХ та ураженням езофагогастродуоденальної зони (ЕГДЗ). Хворих розподілено на 2 групи: пацієнти 1 групи (n=38) отримували базисну терапію (БТ); 2 групи (n=40) – додатково до БТ препарат мелатоніну, вітаміну В6, магнію бісгліцинат.

Результати досліджень. У хворих із ОХ ПВХ на тлі тривалого прийому НПЗП достовірно частіше діагностовано НПЗП-гастропатію (у 69,2 % обстежених), тоді як ГЕРХ виявлено у 30,8 % випадків – p<0,01. У пацієнтів 2 групи на 5,7 % ефективніше зменшилася печія, на 21,5 % – відрижка кислим, а також на 8,2 % – нудота порівняно із такими даними у хворих 1 групи після курсового лікування засобами БЛ. Зменшення гіркоти на 25,0 % у хворих 2 групи проти 10,5 % у пацієнтів 1 групи ймовірно пов'язано із позитивним впливом бісгліцинат магнію на гепатобіліарну систему.

Висновки. У хворих при ОХ ПВХ ураження ЕГДЗ клінічно проявляється ознаками шлункової диспепсії, а також дискомфортом та болем в епігастральній ділянці. Ефективним засобом для лікування клінічних ознак ураження ЕГДС у хворих при ОХ ПВХ є комплексна терапія, що, окрім ІПП та ребаміпід, також включає мелатонін, вітамін В6, магнію бісгліцинат.

Ключові слова: остеохондроз поперекового відділу хребта, гастроезофагеальна рефлюксна хвороба, хронічний гастрит, НПЗП-гастропатія, нестероїдні протизапальні препарати, діагностика, лікування (препарат мелатоніну, вітаміну В6, магнію бісгліцинат).

A differentiated approach to treatment of NSAID-induced chronic gastritis and gastroesophageal reflux disease in patients with spinal osteochondrosis

Filip S.S., Kochmar V.M.

Abstract. *Introduction.* The search for therapeutic agents that effectively reduce the negative effects of long-term use of non-steroidal anti-inflammatory drugs (NSAIDs) is a topical and not fully understood issue in clinical medicine.

The aim of the study. To evaluate the effectiveness of complex treatment for NSAID-induced chronic gastritis (CG) and gastroesophageal reflux disease (GERD) in patients with lumbar osteochondrosis (LO).

Materials and methods. Seventy-eight patients with LO and lesions of the oesophagogastroduodenal zone (EGDZ) were examined. Patients were divided into 2 groups: group 1 (n = 38) received basic therapy (BT); group 2 (n = 40) received melatonin, vitamin B6, and magnesium bisglycinate in addition to BT.

Results of the study. In patients with LO against the background of prolonged NSAID use, NSAID gastropathy was significantly more frequently diagnosed (in 69.2% of those examined), while GERD was detected in 30.8% of cases – p<0.01. In patients of group 2, heartburn decreased by 5.7%, acid reflux by 21.5%, and nausea by 8.2% compared to the same data in patients of group 1 after a course of treatment with BT agents. A 25.0% reduction in bitterness in patients in group 2 compared to 10.5% in patients in group 1 is probably due to the positive effect of magnesium bisglycinate on the hepatobiliary system.

Conclusions. In patients with LO, EGDZ lesions clinically manifest as signs of gastric dyspepsia, as well as discomfort and pain in the epigastric region. An effective treatment for clinical signs of EGDZ in patients with lumbar osteochondrosis is complex therapy, which, in addition to PPIs and rebamipide, also includes melatonin, vitamin B6, and magnesium bisglycinate.

Key words: osteochondrosis of the lumbar spine; gastroesophageal reflux disease, chronic gastritis, NSAID-gastropathy, non-steroidal anti-inflammatory drugs, diagnosis, treatment (melatonin, vitamin B6, magnesium bisglycinate).

Вступ

Медикаментозна терапія є одним з ключових елементів арсеналу засобів, що застосовуються для лікування багатьох різних захворювань. Клінічні випробування та реальні зміни в слизовій оболонці пов'язані з дією різних етіологічних факторів, тоді як медикаментозний гастрит характеризується різними структурними змінами в слизовій оболонці шлунка з мінімальними ознаками запалення, що призвело до більш частого використання колективного терміна «гастропатія» як синоніма медикаментозного гастриту [1].

Нестероїдні протизапальні препарати (НПЗП) становлять приблизно 5–10% усіх ліків, що призначаються у всьому світі як жарознижувальні, протизапальні та знеболювальні засоби. За оцінками, 30 мільйонів осіб щодня вживають НПЗП [2]. У загальній клінічній практиці використання НПЗП серед пацієнтів віком 65 років і старше досягає 96% [3].

У 1860 році компанія Kolbe в Німеччині розпочала масове виробництво саліцилової кислоти в хімічній формі. У 1899 році компанія Bayer представила ацетилсаліцилову кислоту (аспірин) у вигляді порошку, а потім і у вигляді таблеток, що зробило її більш приємною для споживачів. У 1960 році Джон Вейн визначив механізм дії НПЗЗ, який полягає в інгібуванні активності важливого ферменту, що бере участь у синтезі простагландинів, відомого як циклооксигеназа (ЦОГ) в умовах in vitro. COX існує у двох різних формах: COX-1 і COX-2. COX-1 виконує важливі фізіологічні функції в організмі, такі як вивільнення простацикліну з ендотеліальних клітин, який має антитромбогенні властивості, відіграє роль у підтримці функції нирок і діє як цитопротекторний агент у слизовій оболонці шлунково-кишкового тракту. Навпаки, COX-2 є індукованою ізоформою ферменту COX, відкритою командою Needleman, Simmons і Herschman на початку 1990-х років, яка індукується запальними подразниками та цитокінами. Це відкриття дало підстави для теорії, що протизапальна дія НПЗЗ обумовлена інгібуванням COX-2, тоді як побічні ефекти з боку шлунково-кишкового тракту обумовлені інгібуванням ферменту COX-1 [3].

Дослідженнями останніх років доведено, що традиційні нестероїдні протизапальні препарати (tNSAID) інгібують обидві ізоформи ферменту COX, що призводить до зниження вироблення гастропротекторних простагландинів через шлях COX-1 і підвищення ризику побічних ефектів з боку шлунково-кишкового тракту (ШКТ) [4]. Частота НПЗП-індукованого негативного впливу на ШКТ є подібною для чоловіків і жінок, що підкреслює необхідність розробки гастропротекторних НПЗП, які можуть селективно інгібувати вироблення прозапальних простагландинів, не впливаючи на вироблення захисних простагландинів за допомогою COX-1. Такі гастропротекторні НПЗЗ можуть бути ефективним засобом зменшення негативного впливу на ШКТ [5].

У рамках оцінки безпеки тривалого застосування інгібіторів протонової помпи (ІПП) активно вивчається та критично аналізується ризик можливих структурних змін у слизовій оболонці шлунка. Тривале застосування ІПП асоціюється з гіперплазією ентерохромафіноподібних клітин (ECL-клітин) і може провокувати утворення поліпів шлунка зі специфічними морфологічними особливостями. ECL-клітини відіграють ключову роль у регуляції вироблення шлункової кислоти шляхом вивільнення гістаміну, який стимулює секрецію кислоти парієтальними клітинами шляхом зв'язування з гістаміновими рецепторами 2. На ризик розвитку гіперплазії, ймовірно, впливають як тривалість і добова доза ІПП, так і генетичні фактори пацієнтів [6].

Іншим профілактичним методом лікування ускладнень з боку ШКТ є застосування засобів, що захищають слизову оболонку, таких як мізопростол або ребаміпід. Ребаміпід, 2-(4-хлорбензоїламіно)-3-[2(1H)-хінолінон-4-іл] пропіонова кислота – засобів, що володіє необхідними властивостями для гастроцитопротекції. Ребаміпід стимулює утворення простагландинів у слизовій оболонці шлунка та покращує загоєння виразок. Він захищає сли-

зову оболонку шлунка від гострих ушкоджень, спричинених виразкоутворюючими факторами, такими як НПЗП [7,8]. Ребаміпід протидіє деяким причинам ураження нижніх відділів ШКТ, спричиненого НПЗП. Ребаміпід продемонстрував свою ефективність у профілактиці уражень нижніх відділів шлунково-кишкового тракту при застосуванні у поєднанні з диклофенаком, поширеним НПЗП [9, 0].

Отже, пошук терапевтичних засобів, що ефективно зменшують негативні наслідки тривалого прийому НПЗП, є актуальним і не до кінця вивченим питанням клінічної медицини.

Мета дослідження

Оцінити ефективність комплексного лікування при НПЗП-індукованому хронічному гастриті та ГЕРХ у хворих на остеохондроз поперекового відділу хребта (ОХ ПВХ).

Матеріали та методи

На клінічних базах кафедри загальної хірургії медичного факультету ДВНЗ «Ужгородський національний університет» протягом 2021–2025 років було проведено обстеження та лікування 78 пацієнтів із остеохондрозом поперекового відділу хребта. У всіх досліджуваних пацієнтів було виявлено ураження езофагогастродуоденальної зони (ЕГДЗ) (згідно з результатами клінічного та ендоскопічного обстеження).

Критерії включення пацієнтів до дослідження: остеохондроз попереково-крижового відділу хребта, клінічні та ендоскопічні прояви патології езофагогастродуоденальної зони (гастроезофагеальна рефлюксна хвороба, хронічний гастрит), індукований тривалим прийомом НПЗП.

Критерії виключення з дослідження: злоякісні новоутворення шлунку, стравоходу; пацієнти, які зазнали хірургічного втручання на стравоході, шлунку, дванадцятипалій кишці та будь-які оперативні втручання на органах черевної порожнини впродовж останнього місяця; Helicobacter pylori інфекція у хворих із ураження ЕГДЗ; переломи хребетного стовпа; оперативні втручання на хребті; туберкульоз легеневої системи та кісткової тканини; гострі інфекційні процеси, включаючи перенесену респіраторну інфекцію COVID-19 в анамнезі (протягом 6 місяців).

Серед обстежених хворих на ОХ ПВХ чоловіки становили 52 особи (66,7 %), жінки – 26 осіб (33,3 %). Середній віковий показник складав 45,9±6,3 року. До контрольної групи було залучено 20 практично здорових людей (чоловіки – 12 осіб (60,0 %), жінки – 8 осіб (40,0 %). Середній вік становив 42,9±4,7 року.

Усі дослідження проводилися за згодою хворих (від усіх пацієнтів була отримана письмова згода на виконання відповідних діагностичних та лікувальних процедур), а методологія їх здійснення узгоджувалася з положеннями Гельсінської декларації прав людини 1975 року та її оновленням 1983 року, Конвенцією Ради Європи щодо прав людини і біомедицини та українським законодавством.

Обстеження хребта передбачало огляд, пальпацію та об'єктивну оцінку больового синдрому. Діагностування ОХ ПВХ здійснювалося на підставі фізикальних, загальноклінічних методів дослідження, а також результатів методів візуалізації (рентгенологічне дослідження, комп'ютерна томографія, магнітно-резонансна томографія) відповідного відділу хребта. Рухову функцію хребта оцінювали за допомогою функціональної оцінки мобільності хребта та м'язової сили спинної мускулатури й черевного преса (тест Шобера, розгинання хребта, тест «пальці-підлога», функціональні проби для встановлення силової витривалості м'язів-розгиначів спини та черевного преса), а також згідно з індексами Лекена і тестом Харріса відповідно до рекомендацій Американської академії хірургів-ортопедів (AAOS, 2018), Міжнародного товариства з дослідження остеоартрозу (OARSI, 2019).

Усім пацієнтам із остеохондрозом хребта було проведено фіброезофагогастродуоденоскопію (ФЕГДС) з використанням ендоскопічного обладнання з відеопроцесором «Pentax» EPM-3300 із застосуванням гнучких фіброендоскопів виробництва «Pentax» E-2430, GIF-K20.

Діагностування інфекції Helicobacter pylori здійснювалося за допомогою швидкого уреазного тесту (CLO-test) з біоптата, одержаного під час ендоскопічного дослідження верхніх відділів травного тракту. Позитивний тест на Helicobacter pylori був підставою для виключення хворих із даного дослідження. Також із отриманого біопсійного матеріалу із слизової оболонки (СО) шлунка підготовано гістологічні зрізи, які фарбували гематоксиліномеозином та проводили діагностику відповідно до Сіднейської системи по системі OLGA (Revised Sydney System Classification)/OLGIM.

Для постановки діагнозу хронічного гастриту брали до уваги морфологічні зміни СО шлунку, а саме дистрофічні зміни епітелію, запальна інфільтрація СО та перебудова залоз.

Діагностування ГЕРХ здійснювалося з урахуванням критеріїв уніфікованого клінічного протоколу (наказ МОЗ України від 31.10.2013 № 943). При цьому враховувалися скарги пацієнтів та результати ендоскопічного обстеження. Для визначення ступеня ураження стравоходу при візуалізації в процесі ендоскопічного дослідження застосовувалася Лос-Анджелеська (LA) класифікація (1998 р.), згідно з якою: ступінь А характеризується поодинокими ерозіями розміром ≤5 мм; ступінь В – ≥1 ерозія розміром >5 мм, що не поширюється на всю відстань між 2 суміжними складками стравоходу; ступінь С – ≥1 ерозія, що охоплює весь простір між ≥2 складками стравоходу та займає ≤75% периметра стравоходу; ступінь D – ерозивні або виразкові ураження, що поширюються на ≥75% периметра стравоходу.

Хворих розподілено на дві групи залежно від методу лікування: 1 група (n= 38) – хворі з ОХ ПВХ та ураження ЕГДЗ отримували базисне лікування (БЛ), що включало призначення інгібітору протонової помпи рабепразол («Барол» фармакологічної компанії, Мега) по 20 мг 2 рази на добу за 30–40 хвилин до прийому їжі протягом 1 місяця. У складі БТ хворим 1 групи призначено препарат реба-міпід («Мукоген», Маклеодс Фармасьютикалс Лімітед) по 100 мг 3 рази на добу також протягом 1-го місяця.

2 група (n=40) хворих з ОХ ПВХ та ГЕРХ, окрім БЛ, отримували препарат, до складу якого входять магній (магнію бісгліцинату) 100 мг, вітамін В6 (піридоксину гідрохлориду) 5,0 мг, мелатонін 3,0 мг («Магнікум адаптоген» фірми Київський вітамінний завод, Україна) по 1 таблетці перед сном упродовж 1 місяця.

Аналіз і обробка отриманих результатів здійснювалася за допомогою комп'ютерної програми Statistics for Windows v.10.0 (StatSoft Inc, USA) з використанням параметричних і непараметричних методів оцінки отриманих результатів.

Усі процедури, що проводилися в межах дослідження, відповідали етичним стандартам етичної комісії та положенням Гельсінської декларації.

Результати досліджень

Після узагальнення даних клінічних та інструментальних методів обстеження у хворих з ОХ ПВХ оцінено характер ураження ЕГДЗ (рис. 1).

У хворих із ОХ ПВХ на тлі тривалого прийому НПЗП достовірно частіше діагностовано НПЗП-гастропатію (у 69,2 % обстежених), тоді як ГЕРХ виявлено у 30,8 % випадків – p<0,01.

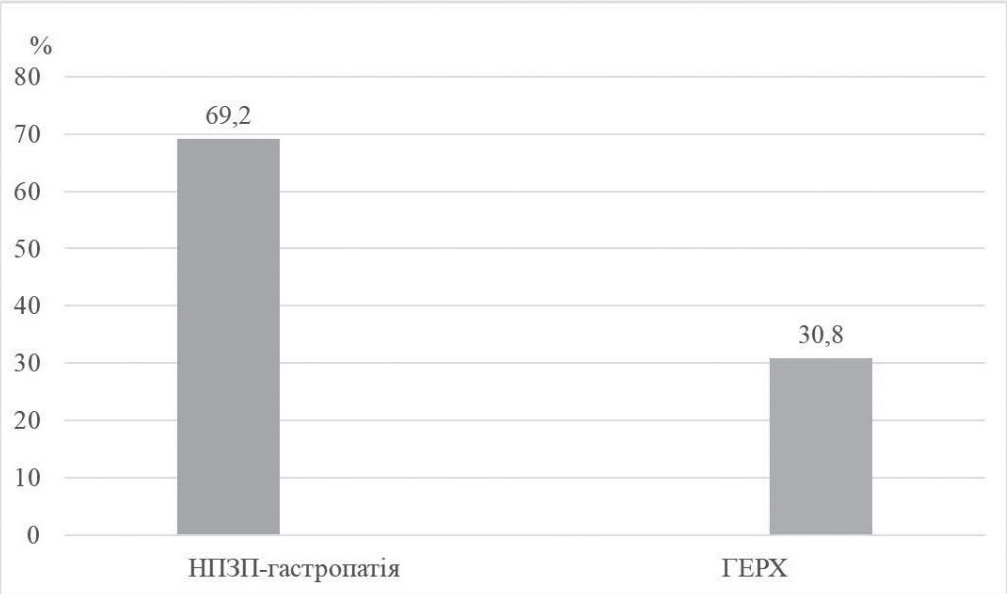

Рис. 1. Розподіл хворих з ОХ ПВХ залежно від характеру ураження ЕГДЗ.

Ураження верхніх відділів ШКТ у хворих із ОХ ПВХ на фоні тривалого прийому НПЗП клінічно до лікування проявлялося печією, відрижкою кислим, а також ознаками шлункової диспепсії, важкістю в епігастральній ділянці та зниженням апетиту (табл. 1).

Таблиця 1

Клінічні ознаки ураження ЕГДЗ у хворих на ОХ поперекового відділу хребта

Клінічні ознаки	**Обстежені хворі** (абс./%)			
	1 група (n=38)		**2 група** (n=40)	
	до лікування	після лікування	до лікування	після лікування
печія	22/57,9 %	5/13,2 %	26/65,0 %	3/7,5 %
відрижка кислим	30/78,9 %	8/28,6 %	34/85,0 %	3/7,5 %
гіркота у роті	12/31,6 %	8/21,1 %	15/37,5 %	5/12,5 %
нудота	24/63,2 %	5/13,2 %	24/60,0 %	2 / 5,0 %
блювота	16/42,1 %	_	18/45,0 %	_
важкість в епігастрії	28/73,8 %	4/10,5 %	32/80,0 %	2 / 5,0 %
біль в епігастрії	10/26,3 %	2/5,3 %	14/35,0 %	_
дисфагія	26/68,4 %	2/5,3 %	20/50,0 %	_
зниження апетиту	12/31,6 %	4/10,5 %	15/37,5 %	2/5,0 %

Примітка : розрахувати достовірність між показниками у хворих 1 та 2 групи до та після лікування неможливо у зв'язку із малою кількістю хворих після лікування із певними симптомами.

Проведена терапія із використання рабепразолу та ребаміпід є ефективним методом для зменшення клінічних ознак ураження ЕГДЗ у хворих з ОХ ПВХ. Проте слід зазначити більшу клінічну ефективність лікування, що крім ІПП і ребаміпід включало також засіб, що містить бісгліцинат магнію, мелатонін і вітамін В6. У пацієнтів 2 групи на 5,7 % ефективніше зменшилась печія, на 21,5 % – відрижка кислим, а також на 8,2 % – нудота порівняно із такими даними у хворих 1 групи після курсового лікування засобами БЛ. Зменшення гіркоти на 25,0 % у хворих 2 групи проти 10,5 % у пацієнтів 1 групи, ймовірно пов'язано із позитивним впливом бісгліцинат магнію на гепатобіліарну систему. Дисфагія та біль в епігастральній ділянці після проведеного лікування були відсутні у хворих 2 групи.

Отже, результати проведених нами досліджень вказують на більш виражений позитивний ефект на динаміку клінічних ознак ураження ЕГДЗ при ОХ ПВХ від комплексного лікування, що крім ІПП і ребаміпід включало також бісгліцинат магнію, мелатонін і вітамін В6.

Відомо, що магній відіграє важливу роль у зниженні втоми та стресу, підтримці нервової рівноваги, виробництва енергії та нормальній психологічній функції. Він також сприяє електролітному балансу, нормальному синтезу білка, процесу поділу клітин і підтримці нормального стану кісток і зубів. Бісгліцинат магнію – це хелатна форма магнію, зв'язаного з 2 молекулами амінокислоти гліцину. Гліцин є нейротрансмітером, який сприяє розслабленню та зниженню стресу.

Вітамін В6 виконує широкий спектр фізіологічних функцій в організмі, бере участь у понад 100 ферментних реакціях, пов'язаних здебільшого з білковим обміном. Вітамін В6 сприяє нормальній роботі нервової системи, зниженню втоми і стомлюваності.

Мелатонін – нейропептид, що виробляє мозок у відповідь на темряву. Фізіологічна дія мелатоніну визначається здатністю регулювати добові ритми – біологічну зміну циклу сон-неспання. Окрім того вивчається вплив мелатоніну на стан слизової оболонки ШКТ. Мелатонін використовується в багатьох країнах для поліпшення порушень сну. Мелатонін – це гормон, що виробляється шишкоподібною залозою та ентерохромафінними клітинами, які контролюють сон і моторику шлунково-кишкового тракту. Низький рівень мелатоніну призводить до ГЕРХ. Більшість пацієнтів з ГЕРХ мають порушення сну. Він має інгібуючу дію на секрецію шлункової кислоти і, здається, контролює нижній стравохідний сфінктер [11].

Висновки

1. У хворих при ОХ ПВХ ураження ЕГДЗ клінічно проявляється ознаками шлункової диспепсії, а також дискомфортом і болем в епігастральній ділянці.

2. Ефективним засобом для лікування клінічних ознак ураження ЕГДС у хворих при ОХ ПВХ є комплексна терапія, що окрім ІПП та ребаміпід, також включає мелатонін, вітамін В6, магнію бісгліцинат.

Конфлікт інтересів: автори повідомляють про відсутність конфлікту інтересів.

REFERENCES

1. Coxib and traditional NSAID Trialists' (CNT) Collaboration; Bhala N, Emberson J, Merhi A, et al. Vascular and upper gastrointestinal effects of non-steroidal anti-inflammatory drugs: meta-analyses of individual participant data from randomised trials. Lancet. 2013 Aug 31; 382 (9894): 769-779. doi: 10.1016/S0140-6736(13)60900-9. Epub 2013 May 30. PMID: 23726390; PMCID: PMC3778977.
2. Sohail R, Mathew M, Patel KK, et al. Effects of Non-steroidal Anti-inflammatory Drugs (NSAIDs) and Gastroprotective NSAIDs on the Gastrointestinal Tract: A Narrative Review. Cureus. 2023 Apr 3; 15(4):e37080. doi: 10.7759/cureus.37080. PMID: 37153279; PMCID: PMC10156439.
3. Ghlichloo I, Gerriets V. Nonsteroidal Anti-Inflammatory Drugs (NSAIDs). 2023 May 1. In: StatPearls [Internet]. Treasure Island (FL): StatPearls Publishing; 2025 Jan–. PMID: 31613522.
4. Chi TY, Zhu HM, Zhang M. Risk factors associated with nonsteroidal anti-inflammatory drugs (NSAIDs)-induced gastrointestinal bleeding resulting on people over 60 years old in Beijing. Medicine (Baltimore). 2018 May;97(18):e0665. doi: 10.1097/MD.0000000000010665. PMID: 29718891; PMCID: PMC6392961.
5. Bordin DS, Livzan MA, Gaus OV, Mozgovoi SI, Lanas A. Drug-Associated Gastropathy: Diagnostic Criteria. Diagnostics. 2023; 13 (13): 2220. https://doi.org/10.3390/diagnostics13132220
6. Tran-Duy An, Spaetgens B, Hoes AW, de Wit NJ, Stehouwer CD. Use of Proton Pump Inhibitors and Risks of Fundic Gland Polyps and Gastric Cancer: Systematic Review and Meta-analysis. Clinical Gastroenterology and Hepatology. 2016; Volume 14, Issue 12: 1706 - 1719.e5
7. Oh DJ, Yoon H, Kim HS, et al. The effect of rebamipide on non-steroidal anti-inflammatory drug-induced gastro-enteropathy: a multi-center, randomized pilot study. Korean J Intern Med. 2022 Nov;37(6):1153-1166. doi: 10.3904/kjim.2021.216. Epub 2022 Nov 1. PMID: 36375487; PMCID: PMC9666262.
8. Takagi T, Naito Y, Uchiyama K, et al. Rebamipide promotes healing of colonic ulceration through enhanced epithelial restitution. World J Gastroenterol. 2011;17:3802–3809. doi: 10.3748/wjg.v17.i33.3802
9. Toru I, Katsuyuki H, Yasuhiro K, Shinichiro S, Susumu O. Preventive effect of rebamipide on NSAID-induced lower gastrointestinal tract injury using FAERS and JADER. Scientific Reports. 2022; 12: 2631. https://doi.org/10.1038/s41598-022-06611-y
10. Beaulieu-Jones BK, Finlayson SG, Yuan W, et al. Examining the Use of Real-World Evidence in the Regulatory Process. Clin Pharmacol Ther. 2020 Apr; 107 (4): 843-852. doi: 10.1002/cpt.1658. Epub 2019 Nov 14. PMID: 31562770; PMCID: PMC7093234.
11. de Oliveira Torres JD, de Souza Pereira R. Which is the best choice for gastroesophageal disorders: Melatonin or proton pump inhibitors? World J Gastrointest Pharmacol Ther. 2010 Oct 6;1(5):102-6. doi: 10.4292/wjgpt.v1.i5.102. PMID: 21577303; PMCID: PMC3091156.

Отримано 07.11.2025 р.