УДК 616.61-006.6:616.146-005.6-089.87
DOI 10.24144/1998-6475.2025.70.12-17

# РЕЗЕКЦІЯ НИЖНЬОЇ ПОРОЖНИСТОЇ ВЕНИ У ХВОРИХ З ІНВАЗИВНИМ ЛІВОБІЧНИМ ПУХЛИННИМ ВЕНОЗНИМ ТРОМБОЗОМ ПРИ РАКУ НИРКИ

***Болдіжар П. О.***[1] *(ORCID: https://orcid.org/0000-0002-6295-5692),*
***Корсак В. В.***[1] *(ORCID: https://orcid.org/0000-0002-4866-1882),*
***Бойко С. Ш. С.***[2] *(ORCID: https://orcid.org/0000-0003-3016-6901)*

*ДВНЗ «Ужгородський національний університет», медичний факультет, [1]кафедра хірургічних хвороб, [2]кафедра онкології, м. Ужгород*

**Резюме.** *Вступ.* Менша частота раку лівої нирки створює передумови до меншої кількості розробок та стратегій стосовно хірургічного лікування таких пацієнтів. У лікуванні нирково-клітинного раку (НКР), ускладненого інвазивним пухлинним венозним тромбозом перевага належить хірургічному методу, що передбачає радикальну нефректомію, тромбектомію, резекцію нижньої порожнистої вени (НПВ), протезування НПВ чи переривання венозного повернення по НПВ. Не існує єдиної стратегії у підходах до хірургічного лікування даної патології, починаючи з передопераційного етапу і закінчуючи засобами профілактики тромбоемболії легеневої артерії (ТЕЛА), що є заволікаючим до проведення досліджень у цьому напрямку.

*Мета дослідження.* Розпрацювати та впровадити у клінічну практику хірургічну тактику резекції НПВ при інвазивному лівобічному пухлинному венозному тромбозі при раку лівої нирки.

*Матеріали та методи.* У дослідження включено 15 хворих прооперованих у Комунальному некомерційному підприємстві (КНП) «Закарпатська обласна клінічна лікарня імені Андрія Новака» та КНП «Закарпатський протипухлинний центр» у період з 2005 по 2024 рр. У всіх пацієнтів діагностовано неметастатичну пухлину лівої нирки з інвазивним пухлинним тромбозом НПВ. Вік хворих варіював від 39 до 73 років, медіана віку склала 57,8 року. Чоловіків було 11 (73,3%), жінок – 4 (26,7%). Рівень пухлинного тромбу НПВ визначали згідно з класифікацією клініки Мейо 2004 року. Пухлинний венозний тромбоз II рівня діагностовано у 8 (53,3%), III рівня – у 5 (33,3%), IV рівня – у 2 (13,3%) випадках. У 6 (40%) пацієнтів мав місце низхідний геморагічний тромбоз НПВ із поширенням на загальну клубову вену. Ретроградне поширення пухлинного тромбу в інфраренальний сегмент НПВ, ліву надниркову чи ліву гонадну вени діагностовано у 6 (40%) хворих. Усі хворі прооперовані з трансабдомінального доступу: за типом «шеврон» (9 (60%)) чи «мерседес» (6 (40%)). Засоби серцево-легеневого, вено-венозного шунтування, гіпотермії чи зупинки кровообігу не застосовувались. У 14 (93,3%) пацієнтів виконано резекцію НПВ, у одного (6,7%) – циркулярну резекцію НПВ із наступним протезуванням. Видалений сегмент НПВ замінено трубчатим протезом Gore-tex діаметром 20 мм з метою збереження кровотоку по НПВ. У 9 (60%) випадках застосовано механічну апаратну каваплікацію.

*Результати досліджень.* Інтраопераційної чи післяопераційної летальності не було зафіксовано. Перioпераційний період перенесли усі пацієнти. У всіх випадках, після резекції НПВ було збережено циліндричну форму судини та венозне повернення по НПВ. У всіх випадках гістологічно було підтверджено негативний край резекції (R0) НПВ. У віддаленому періоді у жодному з випадків ми не спостерігали рецидив у ділянці резекції чи протезування НПВ.

*Висновки.* Радикальне хірургічне лікування лівобічного пухлинного венозного тромбозу можливе за умов резекції та відновлення циліндричної форми НПВ зі збереженням ламінарного кровотоку, та профілактики ТЕЛА методом механічної апаратної каваплікації.

**Ключові слова:** нижня порожниста вена, резекція, пухлинний тромб, ліва нирка, рак.

**Resection of the inferior vena cava in patients with invasive left-sided tumor venous thrombosis in renal cancer**

*Boldizhar P.O., Korsak V.V., Boiko S.Sh.S.*

**Abstract.** *Introduction.* The lower incidence of left kidney cancer creates the prerequisites for fewer developments and strategies regarding the surgical treatment of such patients. In the treatment of renal cell carcinoma (RCC) complicated by invasive tumor venous thrombosis, the surgical method that involves radical nephrectomy, thrombectomy, resection of the inferior vena cava (IVC), IVC prosthetics, or interruption of venous return through the IVC is preferred. There is no single strategy in the approaches to the surgical treatment of this

pathology, starting from the preoperative stage and ending with means of preventing pulmonary embolism (PE), which is delaying research in this direction.

*Purpose of the study.* To develop and implement into clinical practice surgical tactics for resection of the IVP in invasive left-sided tumor venous thrombosis in left kidney cancer.

*Materials and method.* The study included 15 patients operated on at the Municipal Non-Profit Enterprise (MNPE) "Andriy Novak Transcarpathian Regional Clinical Hospital" and the MNPE "Transcarpathian Anti-Cancer Center" in the period from 2005 to 2024. All patients were diagnosed with a non-metastatic tumor of the left kidney with invasive tumor thrombosis of the IVC. The age of the patients ranged from 39 to 73 years; the median age was 57.8 years. There were 11 men (73.3%), 4 women (26.7%). The level of tumor thrombus of the IVC was determined according to the Mayo Clinic classification of 2004. Tumor venous thrombosis of level II was diagnosed in 8 (53.3%), level III in 5 (33.3%), and level IV in 2 (13.3%). Descending hemorrhagic thrombosis of the IVC with extension to the common iliac vein occurred in 6 (40%) patients. Retrograde extension of tumor thrombus to the infrarenal segment of the IVC, left adrenal or left gonadal vein was diagnosed in 6 (40%) patients. All patients underwent transabdominal access: chevron (9 (60%)) or mercedes (6 (40%)) type. Cardiopulmonary, veno-venous bypass, hypothermia, or circulatory arrest were not used. In 14 (93.3%) patients, resection of the IVC was performed, in one (6.7%) - circular resection of the IVC with subsequent prosthetics. The removed segment of the IVC was replaced with a 20 mm diameter Gore-tex tubular prosthesis in order to preserve blood flow through the IVC. In 9 (60%) cases, mechanical hardware cavaplication was used.

*Results.* No intraoperative or postoperative mortality was recorded. All patients survived the perioperative period. In all cases, after resection of the IVC, the cylindrical shape of the vessel and venous return along the IVC were preserved. In all cases, the negative resection margin (R0) of the IVC was histologically confirmed. In the long-term period, in none of the cases did we observe recurrence in the area of resection or IVC prosthesis.

*Conclusion.* Radical surgical treatment of left-sided tumor venous thrombosis is possible under the conditions of resection and restoration of the cylindrical shape of the IVC with preservation of laminar blood flow, and prevention of PE by mechanical hardware cavitation.

**Key words:** inferior vena cava, resection, tumor thrombus, left kidney, cancer.

**Вступ**

Нирково-клітинний рак складає 3% у структурі всіх злоякісних захворювань серед дорослого населення і має тенденцію до більшої частоти у країнах Західної Європи [1]. Дані світової епідеміології раку нирки демонструють невтішні результати: щорічно реєструється 400 000 нових випадків захворювання та 175 000 смертей, а очікувані результати прогнозують зростання даної патології [2]. На момент установлення діагнозу у 4–14% пацієнтів діагностують тромб у нирковій чи нижній порожнистій венах при цьому, майже у 23% випадків має місце інвазія пухлинного тромбу у стінку вени [3]. Рак лівої нирки трапляється вдвічі рідше ніж правої, що зумовлює рідшу частоту виявлення лівобічного пухлинного венозного тромбозу [4].

Менша частота раку лівої нирки створює передумови до меншої кількості розробок та стратегій стосовно хірургічного лікування таких пацієнтів. А якщо мова йде про інвазивний пухлинний тромбоз НПВ, то у такому випадку з'являється цілий ряд питань, пов'язаних з елементами судинної хірургії.

У лікуванні НКР, ускладненого інвазивним пухлинним венозним тромбозом, перевага належить хірургічному методу, що передбачає радикальну нефректомію, тромбектомію, резекцію НПВ, протезування НПВ чи переривання венозного повернення по НПВ. Не існує єдиної стратегії у підходах до хірургічного лікування даної патології, починаючи з передопераційного етапу і закінчуючи засобами профілактики ТЕЛА, що є заволікаючим до проведення досліджень у цьому напрямку.

**Мета дослідження**

Розпрацювати та впровадити у клінічну практику хірургічну тактику резекції НПВ при інвазивному лівобічному пухлинному венозному тромбозі при раку лівої нирки.

**Матеріали та методи**

У дослідження включено 15 хворих прооперованих у КНП «Закарпатська обласна клінічна лікарня імені Андрія Новака» та КНП «Закарпатський протипухлинний центр» у період з 2005 по 2024 рр. У всіх пацієнтів діагностовано неметастатичну пухлину лівої нирки з інвазивним пухлинним тромбозом НПВ. Вік хворих варіював від 39 до 73 років, медіана віку склала 57,8 років. Чоловіків було 11 (73,3%), жінок – 4 (26,7%).

На передопераційному етапі усім хворим проведено ретельне ультразвукове дослідження НПВ, серця, мультидетекторна комп'ютерна томографія (МДКТ) з контрастним підсиленням, магнітно-резонансна томографія (МРТ).

Рівень пухлинного тромбу НПВ визначали згідно з класифікацією клініки Мейо 2004 року [5]. Пухлинний венозний тромбоз II рівня діагностовано у 8 (53,3%), III рівня – у 5 (33,3%), IV рівня – у 2 (13,3%) випадках. У 6 (40%) пацієнтів мав місце низхідний геморагічний тромбоз НПВ із поширенням на загальну клубову вену. Ретроградне поширення пухлинного тромбу в інфраренальний сегмент НПВ, ліву надниркову чи ліву гонадну вени діагностовано у 6 (40%) хворих.

У всіх випадках виконано ретельне морфологічне дослідження пухлини нирки, пухлинного тромбу та стінки НПВ. Усі хворі прооперовані з трансабдомінального доступу: за типом «шеврон» (9 (60%)) чи «мерседес» (6 (40%)). Засоби серцево-легеневого, веновенозного шунтування, гіпотермії чи зупинки кровообігу не застосовувались.

Тактика хірургічного лікування передбачала першочерговий доступ до правого відділу черевної порожнини і заочеревинного простору, мобілізацію НПВ та виконання судинного венозного етапу операції, механічну апаратну каваплікацію. Наступний етап операції зміщувався ліворуч і полягав у виконанні доступу у лівий відділ черевної порожнини та заочеревинного простору, лівобічної нефректомії, лімфаденектомії.

У 14 (93,3%) пацієнтів виконано резекцію НПВ, у одного (6,7%) – циркулярну резекцію НПВ з наступним протезуванням. Видалений сегмент НПВ замінено трубчатим протезом Gore-tex діаметром 20 мм із метою збереження кровотоку по НПВ. Резекцію НПВ виконували на відстані 3–5 мм від макроскопічно візуалізованої межі інвазії пухлинного тромбу у стінку вени. Для полегшення визначення межі інвазії, вільну частину тромбу виводили у рану НПВ, виважували тромб до ділянки фіксації і визначали просторість інвазії. Після цього, намічали умовну межу відступу від ділянки фіксації, що в кінцевому результаті визначало обсяг резекції НПВ. У кожному випадку ділянка резекції НПВ охоплювала гирло лівої ниркової вени.

У 9 (60%) випадках застосовано механічну апаратну каваплікацію.

Ушивання дефекту стінки НПВ чи судинного протезу виконували синтетичною монофіламентною ниткою Prolene 4/0, що не розсмоктується.

Аналіз отриманих результатів проведено за допомогою загальноприйнятих методів статистики.

Усі процедури, що проводилися в межах дослідження, відповідали етичним стандартам етичної комісії та положенням Гельсінської декларації.

**Результати досліджень**

Тривалість часу операцій склала 135–320 хв (медіана – 191 хв). Об'єм крововтрати варіював у межах 370–1100 мл (медіана – 580 мл). Оскільки ми мали справу з хірургічним лікуванням лівобічного пухлинного венозного тромбозу, при якому добре розвиваються венозні колатералі, які депонують велику кількість крові, то джерелом кровотечі у переважній більшості випадків слугували ці венозні колатералі. На безпосередньому етапі резекції чи протезування НПВ, крововтрата була значно меншою. Компенсація крововтрати забезпечувалася переливанням кровозамінників і препаратів крові.

Інтраопераційної чи післяопераційної летальності не було зафіксовано. Периопераційний період перенесли усі пацієнти. Усі хворі були радикально прооперовані, тому у післяопераційному періоді додаткового протипухлинного лікування не отримували.

Першочерговим завданням при хірургічному лікування лівобічного пухлинного венозного тромбозу була мобілізація та контроль за НПВ та її основними притоками у ділянці інтересу. Повна мобілізація НПВ передбачала виділення та перев'язування усіх колатеральних гілок, що впадають у ділянку інтересу. Особлива увага приділялась поперековим венам, які в умовах пухлинного тромбозу НПВ представляють собою потужні венозні колектори, ятрогенне ушкодження яких може бути суттєвим джерелом інтраопераційної кровотечі.

При високих тромбах (III–IV рівні) запорукою вдалої мобілізації НПВ у ретропечінковому і піддіафрагмовому сегментах слугує застосування piggyback чи liver-hanging мобілізації печінки, що у деяких випадках доповнюється затисканням гепато-дуоденальної зв'язки. Під час мобілізації печінки увага має приділятись коротким печінковим венам, яких може бути різноманітна кількість і з метою попередження ятрогенії, їх також необхідно виділити і перев'язати. Методи мобілізації печінки ми застосували у всіх 100% випадків при III–IV рівнях тромбозу. Прийом Прингла виконано у одному (20%) випадку при III рівні та у двох (100%) – при IV рівні тромбозу НПВ.

Після виконання усіх цих заходів і перев'язування колатералей, мобілізація НПВ вважається завершеною і можна перейти до етапу накладання судинних турнікетів.

У 11 (73,3%) випадках на доопераційному етапі за допомогою додаткових методів обстеження було діагностовано інвазію пухлинного тромбу у стінку НПВ. Проте просторість інвазії остаточно було визначено інтраопераційно, що відобразилось на обсязі резекції НПВ. У 4 (26,7%) випадках на етапі обстеження не було отримано достовірних даних про наявність інвазії пухлинного тромбу у стінку НПВ. Це були пацієнти з флотуючим протяжним тромбом невеликого діаметру, у яких інтраопераційно виявлено обмежену ділянку (в межах до 1/4 довжини окружності) інвазії пухлинного тромбу у стінку НПВ.

Літературні дані демонструють також обмежені можливості діагностики інвазії пухлинного тромбу у стінку НПВ за результатами МДКТ чи МРТ. Незважаючи на високу інформативність даних методів у діагностиці пухлинного венозного тромбозу, інвазію пухлинного тромбу у стінку НПВ можна виявити у 64–92% випадків [6–7]. Зазвичай, характерними МРТ ознаками венозної інвазії пухлинного тромбу вважають великий діаметр ниркової та нижньої порожнистої вен, велику дистанцію краніо-каудальної протяжності тромбу та великий за обсягом тромб [7].

Наші дані продемонстрували наявність венозної інвазії пухлинного тромбу у випадках, які не відповідають загальновизнаним ознакам діагностики. Це ще раз підкреслює важливість ретельної інтраопераційної ревізії розітнутої НПВ і, відповідно, прийняття остаточного рішення щодо обсягу резекції НПВ.

Вибір варіанту реконструкції НПВ після її резекції обґрунтовували залишковою довжиною окружності НПВ. Якщо залишкова довжина окружності НПВ становила 2/3 (75%) від початкової, виконували ушивання дефекту стінки вени; якщо 1/2 (50%) і навіть дещо менше – виконували ушивання дефекту стінки вени (рис. 1) або ушивання алозаплати у випадку неможливості відновити циліндричну форму НПВ. Якщо у процес залучено 2/3 (75%) або тотально окружність НПВ – це було показом до виконання циркулярної резекції та протезування НПВ.

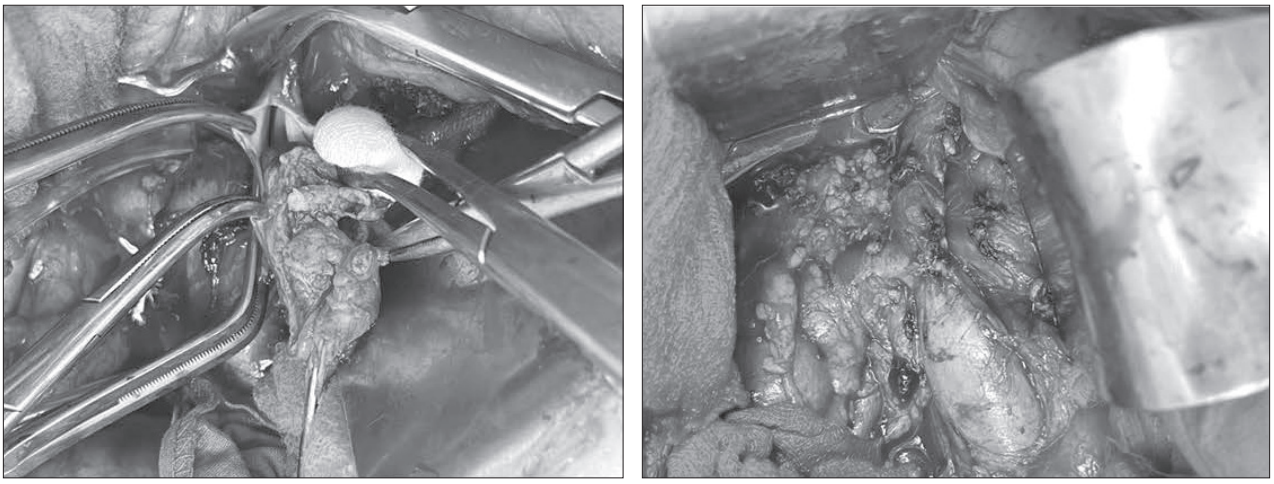

а) б)

*Рис. 1. Резекція та відновлення цілості нижньої порожнистої вени при інвазії пухлинного тромбу на близько 1/2 довжини окружності (вигляд операційної рани): а) етап тромбектомії та резекції вени; б) ушита стінка вени при збереженій циліндричній формі при довжині окружності 50% від початкової.*

У всіх випадках після резекції НПВ було збережено циліндричну форму судини та венозне повернення по НПВ.

У 4 (66,7%) з 6 випадків поєднаного тромбозу каватромбектомія та резекція НПВ мали радикальний характер. Каудальна частина геморагічного тромбу локалізувалась у інфраренальному сегменті і була видалена повністю, разом з пухлинним тромбом. У решти (2 (33,3%)) випадків геморагічний тромб поширювався на загальні клубові вени, тому було видалено лише його інфраренальну частину шляхом відсічення від дистальної частини наближеної до ділянки конфлюенсу. З метою профілактики ТЕЛА усім пацієнтам з поєднаним тромбозом було застосовано механічну апаратну каваплікацію. Усі пацієнти у післяопераційному періоді отримували ге-

парин (до 28 днів) із наступним переходом на тривале вживання ривароксабану (до 12 місяців). Через один рік хворим призначали дезагреганти для постійного вживання. У віддаленому післяопераційному періоді через 4 та 8 місяців спостерігалась часткова та повна, відповідно реканалалізація залишкового геморагічного тромбу в загальних клубових венах.

Деякі дослідники у випадку збереження НПВ та за умов присутності низхідного геморагічного тромбу у клубових чи навіть стегнових венах, з метою профілактики ТЕЛА застосовують інтраопераційне встановлення кавафільтра перед закриттям каватомної рани чи взагалі, перев'язують НПВ [8–9]. Метою такої стратегії є попередження емболії легеневої артерії частиною фрагментованого геморагічного тромбу. У жодному з випадків, ми не застосовували такий підхід, адже на нашу думку, сама установка кавафільтра не позбавлена різного характеру технічних недоліків та ускладнень, а також сама вартість кавафільтра обмежує його широке застосування. На нашу думку, вихід з даної ситуації можливий шляхом виконання механічної апаратної каваплікації, що є дешевим і технічно швидким та не складним методом.

Недоліками циркулярної резекції НПВ без реконструкції може бути розвиток гострого тромбозу глибоких вен нижніх кінцівок, хронічної венозної недостатності нижніх кінцівок та формування ниркової недостатності. Дані ускладнення часто виникають у випадках неадекватної оцінки ступеню розвитку колатерального кровообігу. При правобічному пухлинному тромбозі НПВ добре розвиваються венозні колатералі ліворуч, що дозволяє компенсувати венозне повернення від нижніх кінцівок та нижньої половини тулуба в умовах обструкції НПВ. Тому при правобічному пухлинному венозному тромбозі більш частими є випадки перев'язування НПВ. Зовсім відмінна ситуація з формуванням венозного повернення при лівобічному пухлинному тромбозі НПВ. Поки не видалена ліва нирка і не перев'язані всі колатералі ліворуч, венозне повернення компенсується за рахунок цих потужних гілок. Але, якщо перев'язати НПВ і видалити ліву нирку з лігуванням усіх лівобічних венозних колатералей, компенсації венозного повернення не настане через відсутність приток правої ниркової вени. Тому, враховуючи усе вищезазначене, ми дотримуємось тактики збереження циркулярної структури НПВ і відновлення ламінарного кровотоку по ній. Застосування даної тактика дозволило уникнути розвитку гострого тромбозу глибоких вен нижніх кінцівок та ТЕЛА в післяопераційному періоді.

Отже, реконструкція НПВ при лівобічному інвазивному пухлинному венозному тромбозі показана у всіх випадках. Ми вважаємо, що методика простого ушивання дефекту НПВ показана у випадках, коли збережена довжина окружності НПВ становить понад 1/2 від початкової. За таких обставин не відбувається значної деформації НПВ, зберігається циліндрична форма і не виникає порушення ламінарного кровотоку. Якщо залишкова довжина окружності НПВ становить 1/2 і менше від початкової, просте ушивання дефекту НПВ технічно можливе, проте у функціональному аспекті наслідки є незадовільними, що створює турбулентність у руху крові, а це у свою чергу стимулює формування пристінкових тромбів, які можуть бути потенційним джерелом ТЕЛА. Тому за таких обставин виникає потреба застосування будь-якої за походженням заплати для відновлення довжини окружності НПВ наближеної до першочергової. У випадку циркулярної резекції НПВ, реконструкція за допомогою протезів є обов'язковою опцією. Діаметр протеза може бути в діапазоні від 16 до 22 мм. На остаточний вибір діаметра протеза впливає першочерговий діаметр НПВ. Ми вважаємо, що достатнім є діаметр протеза, який на кілька міліметрів менший, ніж діаметр НПВ, а довжина протеза має відповідати довжині утвореного дефекту НПВ.

У всіх випадках гістологічно було підтверджено негативний край резекції (R0) НПВ. Гістологічний тип пухлини та пухлинного венозного тромбу відповідав світлоклітинному варіанту НКР. У ділянці інвазії тромбу у стінку вени виявлено розвинуті судини, що свідчить про власну внутрішню васкуляризацію інвазивного тромбу.

У віддаленому періоді у жодному з випадків ми не спостерігали рецидив у ділянці резекції чи протезування НПВ.

Радикалізм хірургічного лікування лівобічного інвазивного пухлинного тромбозу НПВ при раку лівої нирки полягає у двоетапному (двоблочному) *en-bloc* видаленні органів. Перший блок органів складається з шматка НПВ або циркулярним фрагментом НПВ із гирлом лівої ниркової вени та пухлинним венозним тромбом, другий – із тромбованої

лівої ниркової вени, колатеральних вен, лівої нирки з чи без лівого наднирника. При лівобічному пухлинному тромбозі НПВ неможливо забезпечити видалення *en-bloc* всього органокомплексу. Це зумовлено тим, що ліву ниркову вени необхідно перемістити через вікно брижі тонкої кишки на лівий бік до лівої нирки. У випадку пухлинного тромбозу II–IV рівнів, після завершення судинного етапу операції, макропрепарат на краніальній ділянці лівої ниркової вени представлений оголеним об'ємним пухлинним матеріалом просування якого через вікно брижі протиречить законам абластики. Тому виникає потреба відділити основний судинний препарат з тромбом від лівої ниркової вени у ділянці її проксимальної 1/3, а дистальну частину лівої ниркової вени з тромбом залишити в комплексі з препаратом лівої нирки.

Таким чином, незважаючи на технічну складність резекції та реконструкції НПВ при лівобічному інвазивному пухлинному венозному тромбозі при раку лівої нирки, хірургічне лікування залишається єдиним радикальним методом , що забезпечує прийнятну виживаність та якість життя у даного контингенту хворих.

**Висновки**

Радикальне хірургічне лікування лівобічного пухлинного венозного тромбозу можливе за умов резекції та відновлення циліндричної форми НПВ зі збереженням ламінарного кровотоку, та профілактики ТЕЛА методом механічної апаратної каваплікації.

**Конфлікт інтересів:** автори повідомляють про відсутність конфлікту інтересів.

**REFERENCES**

1. Ferlay J, Colombet M, Soerjomataram I, Dyba T, Randi G, Bettio M et al. Cancer incidence and mortality patterns in Europe: Estimates for 40 countries and 25 major cancers in 2018. Eur J Cancer. 2018 Nov; 103:356-387. doi.org/10.1016/j.ejca2018.07.005
2. Cirillo L, Innocenti S, Becherucci F. Global epidemiology of kidney cancer. Nephrol Dial Transplant. 2024;39:920-8. doi: 10.1093/ndt/gfae036
3. Parekh DJ, Cookson MS, Chapman W, Harrell F Jr, Wells N, Chang SS et al. Renal cell carcinoma with renal vein and inferior vena caval involvelment: clinicopathological features, surgical techniques and outcomes. J Urol. 2005 Jun;173(6):1897-902. doi: 10.1097/01.ju.0000158459.42658.95
4. Thiel DD, Lohse CM, Arnold ML, Cheville JC, Leibovich BC, Parker AS. Does left side renal cell carcinoma (RCC) with renal vein/vena cava thrombus predict worse prognosis than equivalent right side RCC tumor thrombus. Int Urol Nephrol. 2012 Aug;44(4):1005-1214. doi: 10.1007/s11255-012-0168-2
5. Blute ML, Leibovich DC, Lohse CM, Cheville JC, Zincke H. The Mayo Clinic experience with surgical management, complications and outcome for patients with renal cell carcinoma and venous tumour thrombus. BJU International. 2004 Jul;94(1):33-41. doi: 10.1111/j.1464- 410X.2004.04897.x
6. Padovan RS, Perkov D, Smiljanic R, Oberman B, Potocki K. Venous spread of renal cell carcinoma: MDCT. Abdom Imaging. 2007; 32:530-537. doi.org/10.1007/s00261-006-9088-x
7. Alayed A, Krishna S, Breau RH, Currin S, Flood TA, Narayanasamy S et al. Diagnostic accuracy of MRI for detecting inferior vena cava wall invasion in renal cell carcinoma tumor thrombus using quantitative and subjective analysis. AJR. 2019 Mar;212(3):562-569. doi: 10.2214/AJR.18.20209
8. Blute ML, Boorjian SA, Leibovich BC, Lohse CM, Frank I, Karnes RJ. Results of inferior vena caval interruption by greenfield filter, ligation or resection during radical nephrectomy and tumor thrombectomy. J Urol. 2007 Aug;178(2):440-445. doi: 10.1016/j.juro.2007.03.121
9. Ayyathurai R, Garcia-Roig M, Gorin MA, González J, Manoharan M, Kava BR et al. Bland thrombus association with tumour thrombus in renal cell carcinoma: analysis of surgical significance and role of inferior vena caval interruption. BJU Int. 2012 Dec;110(11 Pt B):E449-55. doi: 10.1111/j.1464-410X.2012.11128.x

Отримано 10.10.2025 р.

УДК 616.34-002-02:615.065:579.6
DOI 10.24144/1998-6475.2025.70.18-23

# РОЛЬ МІКРОБІОМУ В ПАТОГЕНЕЗІ МЕДИКАМЕНТОЗНО-ІНДУКОВАНИХ УРАЖЕНЬ КИШКІВНИКА

***Ганич О. Т.*** *(ORCID: https://orcid.org/0000-0001-8213-1829)*
*ДВНЗ «Ужгородський національний університет», медичний факультет, кафедра факультетської терапії, м. Ужгород*

**Резюме.** *Вступ*. Взаємодія між лікарськими засобами та мікробіомом кишківника є критичною, проте часто недооціненою ланкою у патогенезі медикаментозних уражень шлунково-кишкового тракту. Концепція фармакомікробіоміки дозволяє по-новому поглянути на механізми токсичності ксенобіотиків, виходячи за межі класичної фармакології.

*Мета дослідження.* Провести аналіз сучасних наукових даних і висвітлити роль мікробіому в патогенезі уражень кишківника, спричинених прийомом нестероїдних протизапальних засобів, інгібіторів протонної помпи, антибіотиків та хіміотерапевтичних препаратів.

*Матеріали та методи.* Здійснено систематичний огляд літературних джерел із наукометричних баз Scopus, Web of Science та PubMed за останні 10 років, що висвітлюють взаємозв'язок дисбіотичних змін та ятрогенних ентеропатій.

*Результати досліджень.* Встановлено, що кожна група препаратів має свій унікальний механізм токсичності, реалізація якого напряму залежить від мікробіому. Для нестероїдних протизапальних засобів і хіміопрепаратів (таких як іринотекан) ключовим фактором є ентерогепатична рециркуляція та реактивація глюкуронідованих метаболітів бактеріальними β-глюкуронідазами, що призводить до локального ушкодження епітелію. Прийом інгібіторів протонної помпи призводить до заселення кишківника флорою ротової порожнини та через порушення обміну жовчних кислот створює умови для інфекції C.difficile. Токсичний вплив антибіотиків, у свою чергу, зумовлений втратою продуцентів бутирату, що веде до енергетичного виснаження епітелію та порушення щільності міжклітинних контактів. Спільним для всіх груп є транслокація бактеріальних антигенів та активація прозапального каскаду TLR4/MyD88/NF-B.

*Висновки*. Кишкова мікробіота суттєво впливає на профіль безпеки лікарських засобів. Розуміння молекулярних механізмів взаємодії «ліки-мікробіом» обґрунтовує доцільність нових терапевтичних стратегій, таких як інгібування специфічних бактеріальних ферментів та відновлення природних захисних властивостей кишківника.

**Ключові слова:** мікробіом кишківника, дисбіоз, медикаментозно-індуковані ушкодження ШКТ.

**The role of the microbiome in the pathogenesis of drug-induced intestinal injury**

*Hanych O.T.*

**Abstract.** *Introduction*. The interaction between drugs and the gut microbiome is a critical yet often underestimated link in the pathogenesis of drug-induced injuries of the gastrointestinal tract. The concept of pharmacomicrobiomics offers a new perspective on the toxicity mechanisms of xenobiotics, extending beyond the scope of classical pharmacology.

*Aim*. To analyze current scientific data and elucidate the role of the microbiome in the pathogenesis of intestinal injuries induced by non-steroidal anti-inflammatory drugs, proton pump inhibitors, antibiotics, and chemotherapeutic agents.

*Materials and Methods.* A systematic review of literature sources from the scientometric databases Scopus, Web of Science, and PubMed over the past 10 years was conducted, focusing on the relationship between dysbiotic changes and iatrogenic enteropathies.

*Results*. It has been established that each pharmacological group possesses a unique toxicity mechanism directly dependent on the microbiome. For non-steroidal anti-inflammatory drugs and chemotherapeutic agents (such as irinotecan), the key factor is enterohepatic recirculation and the reactivation of glucuronidated metabolites by bacterial β-glucuronidases, resulting in local epithelial injury. Proton pump inhibitor administration leads to the colonization of the gut by oral flora and creates conditions for C.difficile infection due to impaired bile acid metabolism. The toxic effect of antibiotics is, in turn, driven by the loss of butyrate producers, leading to epithelial energy depletion and the disruption of tight junctions. Common to all groups is the translocation of bacterial antigens and the activation of the pro-inflammatory TLR4/MyD88/NF-B cascade.