УДК 616.311.2-002:616.314.16-74:616.314.17-008.1:616.5-002.525.2]-089
DOI 10.24144/1998-6475.2024.65.56-60

ХІРУРГІЧНІ ПІДХОДИ ДО ЛІКУВАННЯ ПАРОДОНТИТУ

Лучин І. І., Криванич А. В.

ДВНЗ «Ужгородський національний університет», стоматологічний факультету, м. Ужгород

Резюме. *Вступ.* Системний червоний вовчак (СЧВ) і пародонтит – захворювання з групи дифузних хвороб сполучної тканини, що розвивається на основі генетично обумовлених, недосконалих імунорегуляторних процесів, які призводять до створення множинних антитіл до клітин і їх компонентів та виникнення імунокомплексного запалення, внаслідок чого є ураження багатьох органів і систем.

Мета дослідження. Оцінити ефективність хірургічного втручання, спрямованого на регенерацію кісткової тканини, у хворих на пародонтит при СЧВ.

Матеріали та методи. У роботу включені 50 хворих на СЧВ (10 чоловіків, 40 жінок) різних вікових груп від 20 до 55 років.

Результати досліджень. Метою всіх видів втручання є усунення кишень (справжніх і хибних), які є резервуаром мікробних скупчень і продуктів їх життєдіяльності. Характер і радикальність цих втручань залежить від глибини пародонтальних кишень (ПК). Необхідною умовою для цих втручань є нормальна ширина прикріплених (кератинізованих) ясен і відсутність патології архітектоніки присінка порожнини рота.

Висновки. Проведення професійної гігієни ротової порожнини, як перший, основний та найпростіший етап, дозволяє покращити стан пародонту хворих на СЧВ. Закритий кюретаж ПК зарекомендував себе як найпростіший та малоінвазивний хірургічний метод, який дозволяє якісно боротись із ПК хворих на СЧВ. Регенеративні остеопластичні операції значно покращують стан пародонту хворого на СЧВ. Складність операції та вартість матеріалів ставить під сумніви доцільність проведення даної маніпуляції всім хворим.

Ключові слова: пародонтит, кюретаж, операції, системний червоний вовчак.

Surgical approaches to the treatment of periodontitis

Luchyn I., Kryvanych A.

Abstract. *Introduction.* Systemic lupus erythematosus (SLE) and periodontitis are diseases of the group of diffuse connective tissue diseases that develop on the basis of genetically determined, imperfect immunoregulatory processes that lead to the creation of multiple antibodies to cells and their components, and the occurrence of immunocomplex inflammation, resulting in the defeat of many organs and systems.

Aim of the study. To evaluate the effectiveness of surgical interventions aimed at bone tissue regeneration in patients with periodontitis in SLE.

Materials and methods. The study included 50 patients with SLE (10 men, 40 women) of different age groups from 20 to 55 years.

Results of the study. The purpose of all types of interventions is to eliminate pockets (true and false), which are a reservoir of microbial accumulations and their waste products. The nature and radicality of these interventions depends on the depth of periodontal pockets (PP). A prerequisite for these interventions is the normal width of the attached (keratinized) gums and the absence of pathology of the architectonics of the oral vestibule.

Conclusions. Professional oral hygiene, as the first, basic and simplest stage, can improve the periodontal condition of patients with SLE. Closed curettage of the PC has proven to be the simplest and most minimally invasive surgical method that allows for high-quality treatment of PC in patients with SLE. Regenerative osteoplastic surgery significantly improves the periodontal condition of patients with SLE. The complexity of the operation and the cost of materials casts doubt on the feasibility of this manipulation for all patients.

Key words: periodontitis, curettage, surgery, systemic lupus erythematosus.

Вступ

СЧВ і пародонтит – захворювання з групи дифузних хвороб сполучної тканини, що розвивається на основі генетично обумовлених недосконалих імунорегуляторних процесів, які призводять до створення множинних антитіл до клітин і їх компонентів та виникнення імунокомплексного запалення, внаслідок чого є ураження багатьох органів і систем [1–2].

Однією з головних ланок у патогенезі генералізованого пародонтиту при СЧВ є виникнення ПК [3–5]. Наявність ПК створює сприятливі умови для накопичення залишків їжі, розвитку мікроорганізмів і руйнівного впливу продуктів їх життєдіяльності (ферментів, кислот, токсинів тощо) на тканини пародонта [6]. Тому усунення ПК при генералізованому пародонтиті є важливою та обов'язковою ланкою його лікування. Вибір способу залежить від перебігу захворювання, глибини ПК, характеру та кількості виділень, ступеня та характеру резорбції кістки альвеолярного відростку [7].

При глибині кишень більшій, ніж 3 мм, консервативне лікування не дозволяє їх повністю усунути. Зробити це можливо за допомогою хірургічних методів: кюретажу і його різновидів, відкритого та закритого, або більш об'ємних втручань на пародонті – клаптевих операцій та операцій направленої тканинної регенерації кістки [8–9].

На міжнародному конгресі клінічної пародонтології терміном «направлена тканинна регенерація» було вирішено позначати операцію, спрямовану на досягнення регенерації з роз'єднанням окремих тканин [10].

Лікування являє собою сукупність етіотропної, патогенетичної та симптоматичної терапії. Пародонтит не зазнає зворотного розвитку, а лише може бути стабілізований завдяки значним зусиллям лікаря-стоматолога, застосування комплексу лікувально-хірургічних заходів та засобів [11].

Мета дослідження

Оцінити ефективність хірургічних втручань, спрямованих на регенерацію кісткової тканини, у хворих на пародонтит при системному червоному вовчаку.

Матеріали та методи

У роботу включені 50 хворих на СЧВ (10 чоловіків, 40 жінкок) різних вікових груп від 20 до 55 років (середній вік становив 38,8±7,6 року). Усі хворі проходили лікування в ревматологічному відділенні КНП «ЗОКЛ» ім. А. Новака ЗОР.

Враховуючи важкість захворювання тканин пародонту, хворих поділено на 3 групи. Оцінку ураження пародонтиту проводили за кількома критеріями: зовнішній вигляд ясен, пародонтологічне зондування кишень, рівень кісткової тканини на ортопантомограмі (ОПГ), кровоточивості та ексудації з кишень під час зондування. Для порівняння результатів дослідження кожний пацієнт мав заповнену пародонтальну карту індексу глибини ПК у мм. (рис. 1).

I група. 22 особам провели лише поглиблену професійну гігієну порожнини рота з використанням ультразвукових (УЗ) методів, чистку содоструйним апаратом та місцевими протимікробними препаратами. Середнє значення глибини кишень до лікування 4,2 мм на верхній щелепі та 4,5 мм на нижній щелепі.

II група. 20 особам провели закритий та відкритий кюретаж. Відкритий кюретаж кишень проводився при глибині кишень в окремих ділянках більше 6 мм, та місцевим протимікробним промиванням. Середнє значення глибини кишень до лікування 4,9 мм на верхній щелепі та 4,8 мм на нижній щелепі.

III група. 8 особам провели операцію клаптевої пародонтології в поєднанні з кістковою пластикою. Середнє значення глибини кишень до лікування 5,7 мм на верхній щелепі та 5,9 мм на нижній щелепі.

Пацієнтам із СЧВ усіх груп для первинного знезараження кишень обов'язково було зроблено професійну гігієну порожнини рота для видалення каменю та ексудації з використанням УЗ-методів апаратом «Woodpecker UDS-E LED», чистку проводили содоструйним апаратом «MDS Handy Junior M4» (Україна) та порошками «EMS Air-Flow PERIO» на основі гліцин (Glycine) та «EMS Air-Flow PLUS» на основі еритритолу (Швейцарія).

Закритий кюретаж проводили при глибині кишень не більше 6 мм за допомогою набору кюрет. Усі хірургічні втручання проводилися при обов'язковому адекватному знеболюванні, лише після надійного усунення запалення та гноєтечі з кишень, та видалення зубних відкладень. Зубний камінь видаляли за допомогою УЗ-апаратів, у наступне відвідування згладжували кореневі поверхоні й видаляли грануляції з ПК за допомогою кюрет різного типу.

При проведенні операцій кюретажу та остеопластики дотримувались усіх заходів післяопераційного ведення пацієнтів. Було забезпечено стерильні умови під час маніпуляцій, дотримано сучасні протоколи, вжито якісний інструментарій та матеріали. Використовували пародонтальні пов'язки, які запобігають мікробної інвазії в ПК, у післяопераційному періоді всім пацієнтам призна-

чали антисептичні полоскання «Стоматидин» (Hexetidine) або хлоргексидин-вмісні препарати типу «Perio-Aid 0.12% Intensive Care» на 7–10 днів.

Закритий і відкритий кюретаж кишень проводилися кюретками фірми «Hu-Friedy» Gracey (США), для кожної зі сторін кореня використовувалась окрема кюретка, проксимальні сторони (дистальна та медіальні), вестибулярна, язикова або піднебінна сторони, номерами кюрет: SG1, SG5, SG7, SG11, SG 13.

Остеоплатику здійснювали за допомогою матеріалу «Bio-Oss» у по'єднанні з колагеновою мембраною для регенерації «Geistlich Bio-Gide».

Усі хворі отримали промивання ПК хлоргексидину 0,2% та введення спеціальних місцевих антибіотиків безпосередньо в кишеню.

Дані хворих, занесені в пародонтальну картку (рис. 1), оцінювалалися до та після хірургічних втручань інтервалом не менше 90 днів, позитивним показником було зменшенням середньої глибини кишень у всіх оброблених ділянках та кінцевий приріст рівня прикріплення ясен.

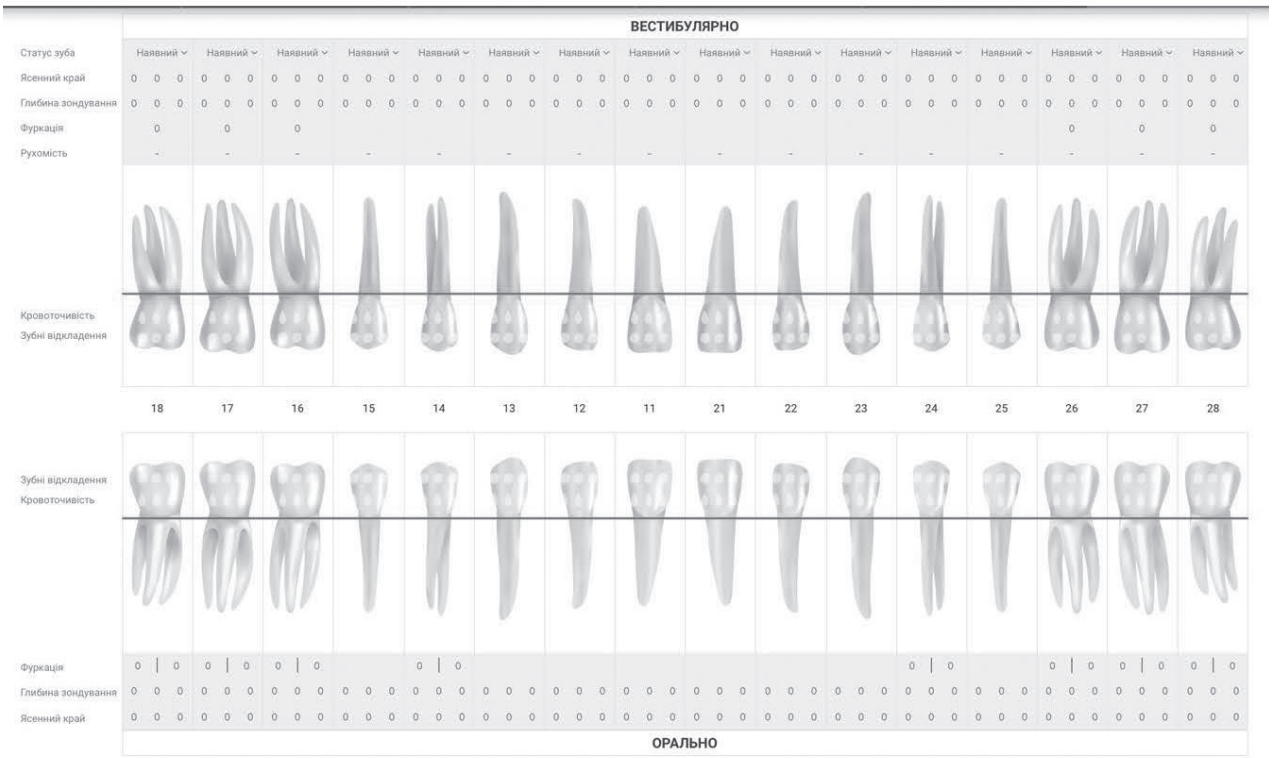

Рис. 1. Пародонтальна карта хворого [12].

Результати досліджень

Метою всіх видів втручань є усунення кишень (справжніх і хибних), які є резервуаром мікробних скупчень і продуктів їх життєдіяльності. Характер і радикальність цих втручань залежить від глибини ПК. Необхідною умовою для цих втручань є нормальна ширина прикріплених (кератинізованих) ясен і відсутність патології архітектоніки присінка порожнини рота.

І група, якій було проведено лише професійну гігієну порожнини рота з місцевою антисептичною обробкою антибіотиком і хлоргексидином 0,2%. За результатами дослідження приріст кісткової тканини та прикріплення ясен відбувся мінімально, в середньому усунення глибини ПК відбулося на 0,5 мм, на окремих ділянках 1–1,5 мм. Незначно покращився стан ясен, менша кровоточивість при зондуванні.

Середнє значення глибини кишень після лікування 3,6 мм на верхній щелепі та 4,1 мм на нижній щелепі. Метод першої групи не дозволяє адекватно вичистити весь камінь і грануляції підясенно. Стан ясен покращився за рахунок зняття біо-плівки, частково підясенної, та промиванням ПК антисептиками. Стандартна професійна гігієна ротової порожнини не може гарантувати повноцінної обробки ПК та адекватний приріст прикріплення ясен, призначається як первинний етап у лікуванні пародонтиту.

Попереднє зняття зубних відкладень усім групам хворих, УЗ та подальша обробка содоструйним апаратом – дуже доцільна з кількох причин. На першому відвідуванні знезаразити ПК, максимально видаливши підясенний та надясенний зубний камінь, також видаляється м'який зубний наліт та ексудат. Використання УЗ не тільки значно скорочує час обробки, але й дозволяє використовувати як зрошення антисептичні розчини (наприклад, хлоргексидин), що істотно підвищує антимікробний ефект впливу.

ІІ група. 20 осіб. Провели закритий та відкритий кюретаж кишень. Відкритий проводився при глибині кишень в окремих ділянках більше 6 мм, та місцевим протимікробним промиванням. До оперативного втручання обов'язковим було зняття запальної стадії УЗ та содоструйним апаратом із додатковим промиванням.

Значний приріст кістки та приріст прикріплення ясен досягли завдяки закритому та відкритому кюретажу кишень. У свою чергу закритий кюретаж, кюретаж «наосліп» ніяк не може гарантувати повноцінної обробки кореневих поверхонь та стінок кишень від грануляцій та епітеліальних тяжів. Перевагою відкритого кюретажу доцільно віднести, візуалізацію дефекту та підясенних каменів, для кращого заберання. Недоліками методу відкритого кюретажу є травматизація та довший період реабілітації.

До групи відкритого кюретажу відносяться кілька подібних втручань піддеснев ого кюретажу. Це модифікований клапоть Відмана, авторами якого є Рамфьорд і Нісле [1974], але операція відома як методика Рамфьорда, та процедура висічення нового прикріплення – як методика Юкна [13]. Для цього скальпелем розсікають міжзубні сосочки в ділянці втручання, клапті відсувають з обох сторін. При рівномірній деструкції після цього забезпечується ідеальний огляд. Вертикальних розрізів не проводять, клапті не мобілізують. Таким чином, це найпростіше з хірургічних втручань, яке можна проводити в умовах фактично будь-яких стоматологічних.

За результатами дослідження відбувся приріст кісткової тканини та прикріплення ясен, у середньому усунення глибини ПК відбулося на 1,4 мм, на окремих ділянках приріст досягнув 3–4 мм, за рахунок операції відкритого та закритого кюретажу. Стан ясен значно покращився, на повторній ОПГ видніється утворення молодої кістки на місці глибоких ПК. Середнє значення глибини ПК покращилось після лікування і склало 3,5 мм на верхній щелепі та 3,4 мм на нижній щелепі.

ІІІ група. Брали участь 8 осіб. Провели операцію клаптевої пародонтології в поєднанні з кістковою пластикою. Середнє значення глибини кишень до лікування 5,7 мм на верхній щелепі та 5,9 мм на нижній щелепі. У передопераціне відвідування проводили первинне знезараження ПК, УЗ та содоструйним апаратом із додатковим промиванням антисептичними препаратами.

Клаптеву операцію (за Відманом-Нейманом, 1974) та додаткову остеопластику проводили при глибині кишень більше 6 мм. Для поліпшення огляду та доступу до коренів і кісткових кишень, можливості їх кращої обробки на межах клаптя роблять два вертикальні розрізи, після цього клапті відшаровують і відкидають. За умови їх мобілізації можливе подальше проведення коронарної репозиції клаптя, що дозволяє іноді уникнути, а частіше зменшити післяопераційну рецесію.

Комбіновану операцію проводили на різних ділянках зубів, пріоритетом були глибокі дефекти пародонту, усунення дефекту твердих тканин проводили за допомогою кісткового ксенотрансплантату «Bio-Oss» у по'єднанні з колагеновою мембраною для регенерації «Geistlich Bio-Gide» (Швейцарія).

Операція проводилася під місцевим знеболенням, розріз робили за методикою Рамфьорда, після відшарування слизової від окістя обов'язковим було УЗ-обробка зубів, твердосплавним бором клиноподібної форми на малих обертах було проведено полірування коренів. Кожний етап супроводжувався антисептичним промиванням. Після підсипання штучної кістки для запобігання промокання та втрати штучної кістки використовували колагенову мембрану. Завершальним етапом було щільне ушивання ниткою «Medipac propylen 6/0» колючо-ріжуча (Греція).

Хворі з ІІІ групи досягли максимально-високого рівня регенерації кісткової тканини та значний приріст висоти прикріплення ясен. Середнє значення рівня ПК зменшилося на 2,3 мм, в окремих ділянках приріст склав 6–7 мм.

Середнє значення глибини ПК після лікування склало 3,1 мм на верхній щелепі, та 3,9 мм на нижній щелепі.

Висновки

Регенеративні остеопластичні операції значно покращують стан пародонту хворого на СЧВ. Складність операції та вартість матеріалів ставить під сумніви доцільність проведення даної маніпуляції всім хворим.

У всіх групах глибина ПК на нижній щелепі після лікування більша ніж із тим самим проведеним лікуванням на верхній щелепі, можливо, за рахунок щільності кістки та меншого кровопостачання нижньої щелепи.

Проведення професійної гігієни ротової порожнини, як перший, основний та найпростіший етап, дозволяє покращити стан пародонту хворих на СЧВ.

Закритий кюретаж ПК зарекомендував себе як найпростіший та малоінвазивний хірургічний метод, який дозволяє якісно боротися з ПК хворих на СЧВ.

REFERENCES

1. Gasner NS, Schure RS. Periodontal disease. InStatPearls [Internet] 2022 Aug 16. StatPearls Publishing. Available from: https://www.ncbi.nlm.nih.gov/books/NBK554590/
2. Sedghi LM, Bacino M, Kapila YL. Periodontal disease: The good, the bad, and the unknown. Frontiers in cellular and infection microbiology. 2021 Dec 7;11:1210. Available from: https://www.frontiersin.org/articles/10.3389/fcimb.2021.766944/full
3. Neurath N, Kesting M. Cytokines in gingivitis and periodontitis: from pathogenesis to therapeutic targets. Frontiers in Immunology. 2024 Aug 26;15:1435054. Available from: https://www.frontiersin.org/journals/immunology/articles/10.3389/fimmu.2024.1435054/full
4. Saleh MH, Dias DR, Mandil O, Oliveira RP, Alrmali A, Araújo MG, Wang HL, Barath Z, Urban IA. Influence of residual pockets on periodontal tooth loss: a retrospective analysis. Journal of Periodontology. 2024 May;95(5):444-455. Available from: https://aap.onlinelibrary.wiley.com/doi/full/10.1002/JPER.23-0448
5. Abdulkareem AA, Al-Taweel FB, Al-Sharqi AJ, Gul SS, Sha A, Chapple IL. Current concepts in the pathogenesis of periodontitis: from symbiosis to dysbiosis. Journal of Oral Microbiology. 2023 Dec 31;15(1):2197779. Available from: https://www.tandfonline.com/doi/full/10.1080/20002297.2023.2197779
6. Ramadan DE, Hariyani N, Indrawati R, Ridwan RD, Diyatri I. Cytokines and chemokines in periodontitis. European journal of dentistry. 2020 Jul;14(03):483-495. Available from: https://www.thieme-connect.com/products/ejournals/html/10.1055/s-0040-1712718
7. Lu J, Wang Z, Zhang H, Xu W, Zhang C, Yang Y, Zheng X, Xu J. Bone graft materials for alveolar bone defects in orthodontic tooth movement. Tissue Engineering Part B: Reviews. 2022 Feb 1;28(1):35-51. Available from: https://www.liebertpub.com/doi/abs/10.1089/ten.TEB.2020.0212
8. FEIER[1] R, RAFTU G, MARIS M, CARAIANE A. THE CLINICAL-BIOLOGICAL EFFECTS OF PERIODONTAL CURETTAGE IN DENTAL PRACTICE. Available from: https://medicineandmaterials.com/wp-content/uploads/MM_2021_006.pdf
9. Awasthi R, Jalaluddin M, Agrawal U, Singh DK. Conceptual Approach to Periodontal Microsurgery: An Insight. Journal of Primary Care Dentistry and Oral Health. 2022 May 1;3(2):29-35. Available from: https://journals.lww.com/jpoh/fulltext/2022/03020/conceptual_approach_to_periodontal_microsurgery_.2.aspx
10. Kučič AC, Gašperšič R. Minimally invasive non-surgical therapy (MINST) in stage III periodontitis patients: 6-month results of a split-mouth, randomised controlled clinical trial. Clinical oral investigations. 2023 May;27(5):2075-2087. Available from: https://link.springer.com/article/10.1007/s00784-023-04994-4
11. Calniceanu H, Stratul SI, Rusu D, Jianu A, Boariu M, Nica L, Ogodescu A, Sima L, Bolintineanu S, Anghel A, Milicescu S. Changes in clinical and microbiological parameters of the periodontium during initial stages of orthodontic movement in patients with treated severe periodontitis: A longitudinal site-level analysis. Experimental and Therapeutic Medicine. 2020 Dec 1;20(6):1-1. Available from: https://www.spandidos-publications.com/10.3892/etm.2020.9329
12. Available from: https://periochart.uaperio.org
13. Harsas NA, Safira D, Aldilavita H, Yukiko I, Alfarikhi MP, Saadi MT, Feria Q, Kiranahayu R, Muchlisya S. Curettage treatment on stage III and IV periodontitis patients. Journal of Indonesian Dental Association. 2021 Apr 30;4(1):47-54. Available from: http://jurnal.pdgi.or.id/index.php/jida/article/view/501

Отримано 26.09.2024 р.